

Lymphologischer Kompressionsverband bei Kopf-, Brust- und Genitallymphödem unter ambulanten Bedingungen*

O. Gültig

Lymphologic® med. Weiterbildungs GmbH, Aschaffenburg

Zusammenfassung

Der lymphologische Kompressionsverband (LKV) ist in der Behandlung von Lymphödemem auch in anatomisch problematischen Bereichen, wie Kopf, Brust und Genitalien unverzichtbar.

Die erste entstauende Behandlungsphase der Kombinierten Physikalischen Entstauungstherapie (KPE) bei Lymphödemem in diesen Körpergebieten wird in Deutschland meist in einer lymphologischen Fachklinik durchgeführt.

Die sich daran anschließende Langzeitbehandlung unter ambulanten Bedingungen macht häufig große Schwierigkeiten, da das erzielte Entstauungsergebnis nur mit der Manuellen Lymphdrainage in Kombination mit alltagsfreundlichem LKV/Kompression erhalten werden kann.

Mit hierfür geeigneten Materialien, Aufpolsterungen und entsprechender Wickeltechnik lassen sich sehr gut zu tragende lymphologische Kompressionsverbände anlegen. Diese sind auch vom Patienten leicht zu erlernen und sichern so den Behandlungserfolg, auch an Tagen ohne Manuelle Lymphdrainage.

Schlüsselwörter: Lymphologische Kompressionsverbandstechniken, Kopflymphödem, Brustlymphödem, Genitallymphödem

Summary

The lymphological compression bandage is essential in the treatment of lymphedema, even in anatomically problematic areas, such as the head, chest, and genitalia.

In Germany the initial treatment phase of combined physical decongestive therapy (CDT) is carried out in a specialist lymphological clinic in most cases.

The long-term, outpatient treatment frequently causes major difficulties, because the results can only be maintained with manual lymph drainage in combination with daily user-friendly lymphological compression bandages.

Using suitable materials for this purpose, padding and appropriate wrapping technique, compression bandages can be applied which are very easy to wear. Patients can also learn these techniques easily, and so ensure the success of the treatment even on days when manual lymph drainage is not available.

Key words: lymphological compression bandage, lymphedema of the head, lymphedema of the breast, lymphedema of the genitalia

Einleitung

Die erfolgreiche Entstauung und die optimale Erhaltung einer Entödematisierung beim Patienten mit sekundären Kopflymph-

ödemem, Lymphödemem der Mamma, primären und sekundären Genital- und Rumpfloedemem fordern vom behandelnden Arzt, Physiotherapeuten (in vielen Ländern Eu-

ropas auch Krankenschwestern) und dem betroffenen Patienten besonders differenzierte Kenntnisse über Hygiene, Wundversorgung, dem Einsatz der Manuellen Lymphdrainage (ML) und den Möglichkeiten des lymphologischen Kompressionsverbandes (LKV). Ohne diese wäre eine erfolgreiche erste entstauende und zweite erhaltende und optimierende Phase der Kombinierten Physikalischen Entstauungstherapie nicht möglich (1).

Zusätzlich erfordern diese Lymphödemformen alle ein besonders hohes Maß an unterstützender Selbstbehandlung durch den Patienten (2).

Das Damoklesschwert des Krebsrezidivs schwebt über diesen Patienten statistisch besonders häufig, so dass neben der Verordnung der unverzichtbaren physiotherapeutischen Maßnahmen und den Materialien für Infektionsprophylaxe, Wundmanagement und den lymphologische Kompressionsverband, der behandelnde Arzt die lückenlose onkologische Nachsorge überwachen muss (Abb. 1).

In Deutschland werden Patienten mit sekundären Kopf- oder primären und sekundären Genitallymphödemem initial in der Regel in einer der lymphologischen Fachkliniken entstaut, da bei starker Ausprägung unter Umständen mehrere Behandlungen täglich nötig sein können. In den meisten anderen europäischen Ländern und in Nordamerika, müssen diese Patienten bislang meist ambulant versorgt werden. Dadurch kommt, neben den physiotherapeutischen Behandlungen, der begleitenden Selbstbehandlung des Patienten ein noch höherer Stellenwert zu. Dies bedeutet beispielsweise, dass der Lymphödemepatient möglichst schnell lernen muss lymphologische Verbände auch selbst anzulegen (4).

Sekundäres Kopflymphödem

Die Entstehung des sekundären Kopflymphödemem nach einem malignen Prozess im HNO-Gebiet ist eine häufige Komplikation. Insbesondere nach beidseitiger Neckdissektion und anschließender perkutaner Strahlentherapie können sich,

*Der Artikel „Lymphoedema bandaging for the head, breast and genitalia“ wurde veröffentlicht im EWMA Focus Document on Lymphoedema bandaging in practice, MEP Ltd, London, September 2005; 15-17.

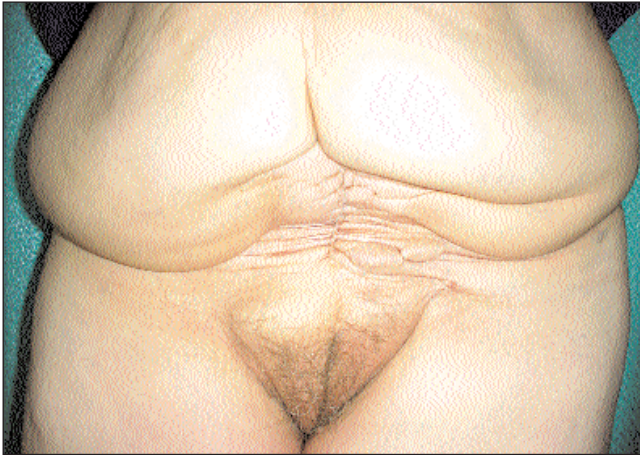

Abb. 1
Sekundäres Lymphödem im Genitalbereich und linkes Bein nach Therapie eines Uteruskarzinoms
(Aufnahme: Hans Pritschow, Waldkirch)

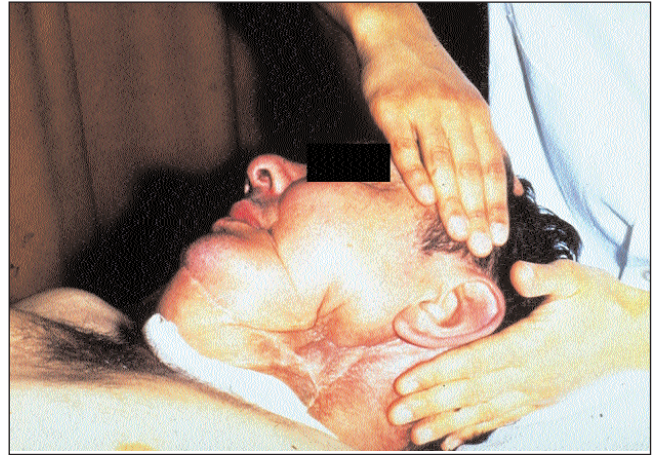

Abb. 2
Sekundäres Kopflymphödem mit radiogener Fibrose nach Lymphknoten-Dissektion und perkutaner Strahlenbehandlung
(Aufnahme: S. Rink, Uniklinik-Freiburg, Abteilung HNO)

ausgeprägte Hals-, Gesichts- und Nackenlymphödeme mit der Betonung des Mundbodens und der Wangen entwickeln (Abb. 2 und 3) (5). Häufig entstehen zusätzlich im Bestrahlungsfeld auch sekundäre Gewebsveränderungen, wie die einer Strahlendermatose und radiogenen Fibrose. Das Spannungsgefühl durch das Ödem und die eventuelle Fibrosklerosierung des Bestrahlungsfeldes führen zu Bewegungseinschränkungen im gesamten Halbwirbelsäulenbereich und dem Schultergürtel. Die Vielzahl der Beschwerden führen immer wieder zu schweren Depressionen und psychosozialer Isolierung (6).

Voraussetzung für einen erfolgreichen Einsatz des lymphologischen Kompressionsverbandes beim sekundären Kopflymphödempatienten, ist wie bei jedem Lymphödem die gründliche Hautpflege, die die erhöhte Infektionsgefahr über die Haut reduziert (7). Die lymphologische Kompression hat in der Kopf-Gesichts-Region immer besonders milden Charakter und darf in bestrahlten Gebieten weder Parästhesien noch Schmerzen auslösen! Der Hals wird nicht in die Kompression mit einbezogen.

Die hierfür geeigneten Materialien sind dauerelastische Trikot-schlauchverbände (Größen für mittleren oder großen Rumpf, je nach Schweregrad) in Verbindung mit 0,4–2 cm breiten Schaumstoff, zur lokalen Aufpolsterung. Man schneidet ein etwa 12–16 cm breites Stück des Trikot-

schlauchverbandes ab, legt diesen doppelt und fixiert damit den anatomisch zugeschnittenen Schaumstoff. Um Reizungen der Haut oder Blutkapillarschäden zu verhindern, werden beim lymphologischen Kompressionsverband grundsätzlich alle Schaumstoffe im Randbereich in einem 45-Grad-Winkel mit der Schere abgeflacht. Aus hygienischen Gründen wird dieses Schaumstoffteil mit einem baumwollenen Schlauchverband überzogen. Je nach Ausprägung des Gesichtslymphödems können hier, sowohl Mundboden, Unterkiefer und große Teile der Wange unter milde Kompression gebracht werden (Abb. 4a). Eventuell vorhandene radiogene Fibrosen werden durch die Mikromassagewirkung des Schaumstoffpolsters zusätzlich gelockert. Um nach dem Prinzip nach Laplace (Druck $P = S$ (Spannkraft der Binde): r (Teilradius)) lokal mehr Druck zu erzeugen, können auch mehrere Schaumstofflagen übereinander eingesetzt werden (8). Nach der gleichen Vorgehensweise können auch lymphödematöse Regionen der Oberlippe bis hin zum Jochbein komprimiert werden. Diese Art der lymphologischen Kompression ist gut zu tragen und vom Patienten leicht zu handhaben. Nach erfolgter Entstauung haben sich die speziell angepassten Kompressionsstrümpfe mit Klettverschluss sehr bewährt (Abb. 4b).

Werden die Maßnahmen der kombinierten Physikalischen Entstauungstherapie

schon möglichst bald nachdem chirurgischen Eingriff und nach Erkennen der ersten Zeichen lymphödematöser Schwellungen eingesetzt, lässt sich häufig eine Chronifizierung verhindern oder mindestens eindämmen.

Sekundäres Brustlymphödem

Bei einem Mammakarzinom werden immer häufiger brusterhaltende Operationstechniken gewählt wobei die axillären Lymphknoten als nächstgelegene (regionäre Lymphknotengruppe) nach wie vor häufig exstirpiert/teilxstirpiert werden.

Auf eine sich anschließende Strahlentherapie kann oft nicht verzichtet werden. Aus diesen Gründen entstehen neben dem bekannten sekundären Armlymphödem immer häufiger auch sekundäre Lymphödeme der Mamma selbst (9). Spannungsgefühl, Größendifferenz zur nicht operierten Seite, oder auch farbliche Veränderungen als Nebenwirkung der Strahlenbehandlung, sind als Hinweise anzusehen. Meist ist das Hautfaltenszeichen auf der betroffenen Seite positiv.

Neben der auch hier unverzichtbaren kontinuierlichen Pflege der Haut und der vorausgehenden Manuellen Lymphdrainagebehandlung, die die lymphatischen Anastomosenverbindungen zu den gegenüberliegenden gesunden axillären Lymphknoten und den gleichseitigen Lymphknoten der

Leiste aktiviert, ist die milde Kompression der lymphödematösen, manchmal sogar fibrotischen Mamma unverzichtbar (Abb. 5).

Hierzu eignet sich bis zu 1 cm dicker weicher Schaumstoff. Dieser wird körbchenartig zugeschnitten und die Innenseite wird als weiche jedoch unruhige Oberfläche gestaltet. Unter den darüber getragenen BH entsteht so, neben der höheren Kompression, eine sanfte fibroelastische Mikromassage (Abb. 5). Sowohl an den unteren Kanten des BH-Körbchens wie an der Flankenregion seitlich unter der Axilla (Linia axillaris, musculus serratus) der betroffenen Seite, müssen die Schaumstoffpolsterungen überlappend mit einbezogen werden, da es sonst im Kantenbereich des BH durch Abschnürungen zu Lymphabflussbehinderung kommt (Abb. 5c). Auch in der Region des Schulterträgers sollte der BH keinerlei Abschnürungen provozieren und gegebenenfalls entsprechend unterpolstert werden.

Um die Hautfreundlichkeit und Haltbarkeit des Polsters zu erhöhen, sollte die Innenseite mit einem großflächigen und atmungsaktiven Fixierpflaster beklebt werden

Genitallymphödem

Primäre und sekundäre Genitallymphödemie beim männlichen und weiblichen Patienten sollten, wenn möglich in der ersten Phase der Kombinierten Physikalischen Entstauungstherapie in einer lymphologischen Fachklinik, oder falls dies nicht möglich ist, mindestens ein- bis zweimal täglich über einige Wochen hinweg ambulant behandelt werden (10-12).

Beim Mann ist das Erlernen des Selbstverbandes für die Wochenenden und die behandlungsfreie Zeit unerlässlich, da Penis und Skrotum ohne den lymphologischen Kompressionsverbandes oft in sehr kurzer Zeit reödematisieren. Meist bestehen auch zusätzlich ausgeprägte primäre oder sekundäre Beinlymphödeme, sodass der betroffene Patient in der Entstauungsphase der Kombinierten Physikalischen Entstauungstherapie in der Regel krankgeschrieben werden muss. Da durch den lymphologi-

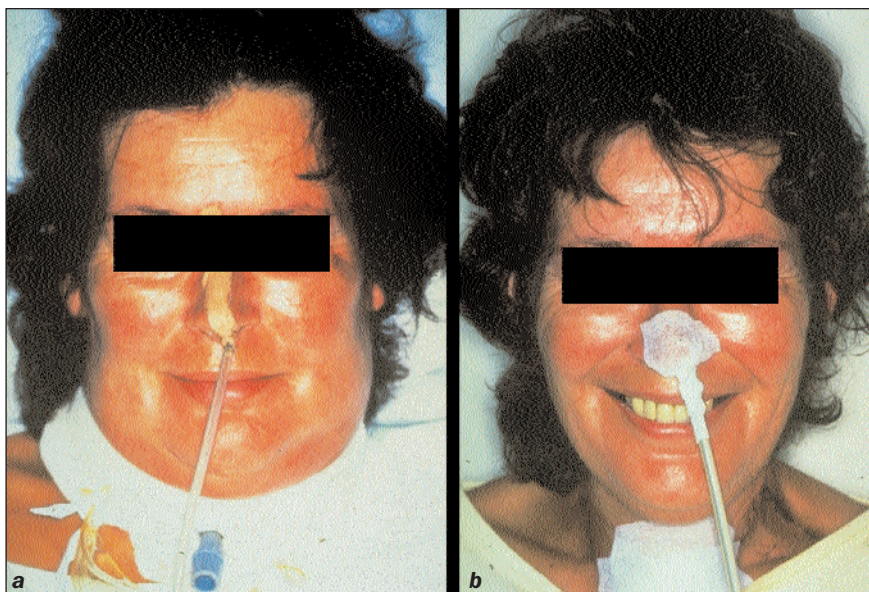

Abb. 3

Zustand nach Kehlkopfkarzinom am zweiten Tag (a) und sechsten Tag postoperativ (b) (Aufnahme: S. Rink, Abteilung HNO, Uniklinik-Freiburg)

schen Kompressionsverband eine gewisse Bewegungseinschränkung verursacht wird, sollte der Patient auch nicht selbst mit dem PKW am öffentlichen Verkehr teilnehmen. In der Erhaltungs- und Optimierungsphase der Kombinierten Physikalischen Entstauungstherapie ist durch die nach Maß gefertigten Kompressionsstrumpfhosen mit lokalen Aufpolsterungen und beim Mann

dem zusätzlichen Skrotum- und Penisverband, eine normalere Alltagsgestaltung wieder möglich (13) (Abb. 6).

Vor Beginn der ersten Phase der Kombinierten Physikalischen Entstauungstherapie, müssen die über das Alltagsmaß hinausgehende hygienische Maßnahmen eingeleitet worden sein, da Patienten mit Genitallymphödemien schon grundsätzlich an

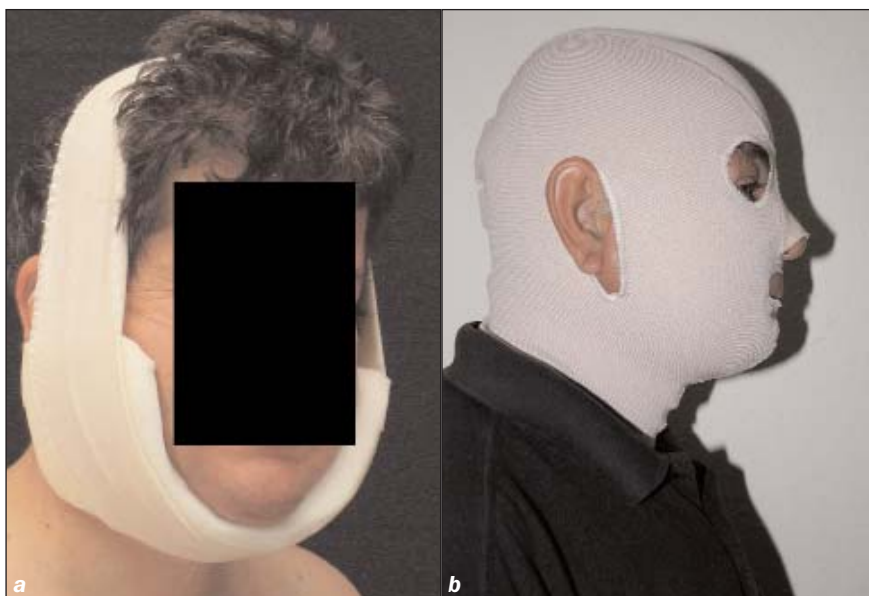

Abb. 4

Trikotschlauchverband mit anatomisch angepassten Schaumstoffpolster, Lymphologic® (a), individuell gefertigter Kompressionsstrumpf mit Klettverschluss (b) (Aufnahme Venavital, Patrizia Lorenz, Aschaffenburg)

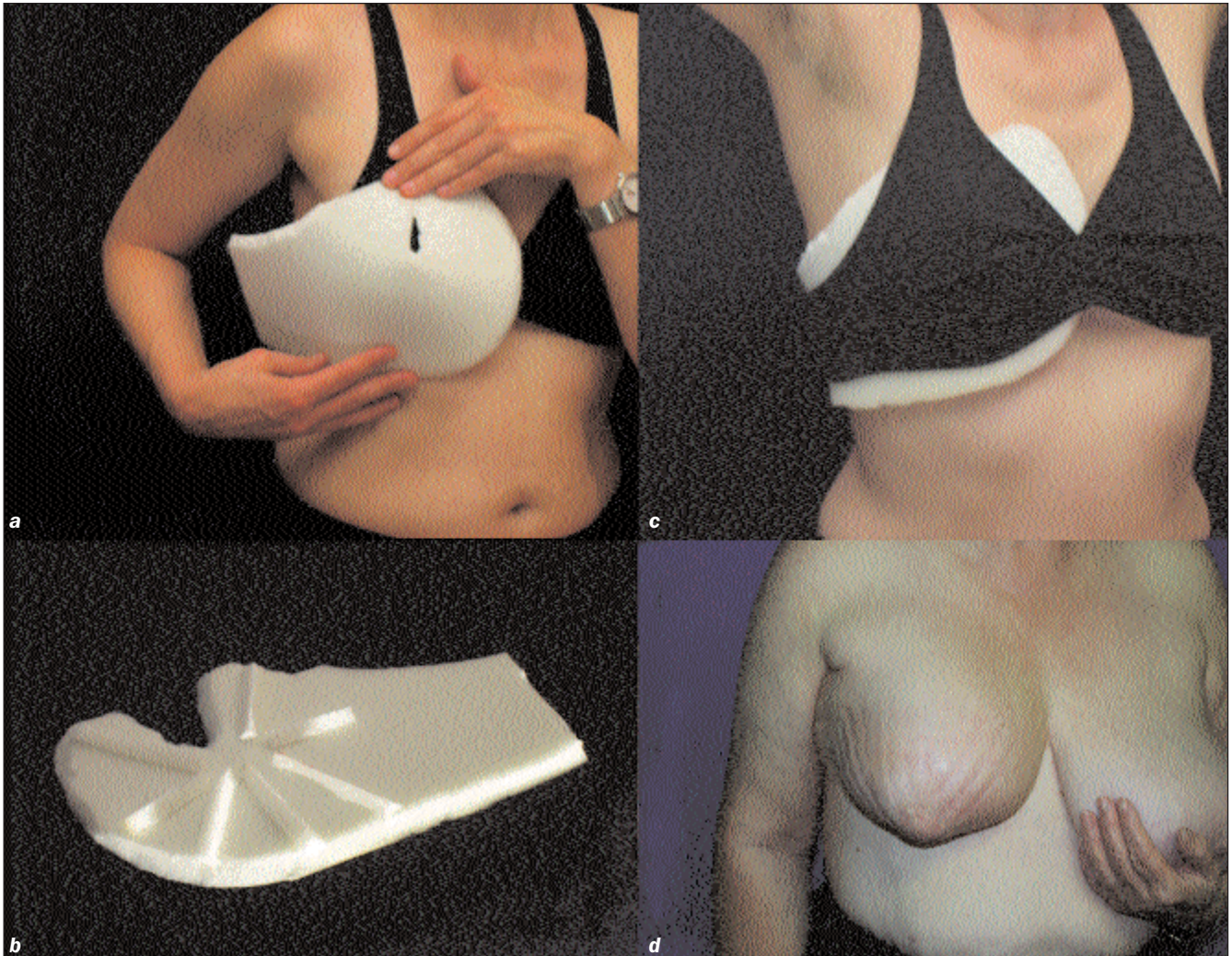


Abb. 5

Mammakompression. Körbchenartig zugeschnittener Schaumstoff (a). Innenseite der Schaumstoffpolsterung bewirkt durch unruhige Oberfläche (b) lockernde Mikromassage. Das Schaumstoffpolster wird unter dem BH fixiert (c). Optisch gut sichtbare Wirkung der Mikromassage durch die unruhige Oberfläche (Aufnahme: Dipl.-Phys. T. Künzel, Sana Derm Bad Mergentheim)

einem stark erhöhten Erysipelrisiko leiden. Die in diesem Gebiet häufig auftretenden Lymphzysten und Fisteln werden vor und während der Kombinierten Physikalischen Entstauungstherapie, im Rahmen professioneller Wundversorgung, besonders intensiv mitbehandelt (14).

Nicht abheilende Lymphzysten und lymphokutane Fisteln werden auch häufig einer Verödung durch Lasertherapie zugeführt. Die grundlegende Voraussetzung um zusätzliche Wundheilungsstörungen und immer wieder fatal verlaufende Infektionen auszuschließen, ist die weitgehende Entödematisierung.

Beim männlichen Patienten mit primären oder sekundären Genitallymphödem

reichen bei leichter bis mittlerer Ausprägung für den lokalen Kompressionsverband meist elastische Mullbinden. Im Skrotumgebiet sollten diese kohäsiv ausgestattet sein um ein Abrutschen zu verhindern.

Grundsätzlich beginnt der Behandler mit geringem Anlagedruck, der je nach Ausprägung und Reaktion des Lymphödems und in Absprache mit dem Patienten gesteigert wird. Dabei dürfen die verwendeten Mullbinden immer nur innerhalb ihrer Elastizität mit leichten bis mittleren Zug geführt werden.

Das Erlernen des Selbstverbandes ist für den betroffenen Patienten unerlässlich, da er immer in der Lage sein muss diesen

lymphologischen Kompressionsverband selbst anzulegen. Ohne ihn würden die äußeren Genitalien innerhalb kürzester Zeit reödematisieren.

Auch der meist mitgestaute Mons pubis wird mit Hilfe eines anatomisch entsprechend zugeschnittenen Schaumstoffteiles von mindestens 2 cm Dicke zusätzlich in die Kompression mit entsprechenden Bindentouren über den Unterbauch oder mit Hilfe einer Kompressionsbermuda mit einbezogen. Bei diesen Verbänden ist zum Wasserlassen meist nur der vordere Teil des Penisverbandes abzunehmen (Stufenverband) (Abb. 7).

Ausgeprägte Genitallymphödeme beim Mann werden mit 3-4 mm dicken individuell zugeschnittenen Schaumstoffen, die zylind-

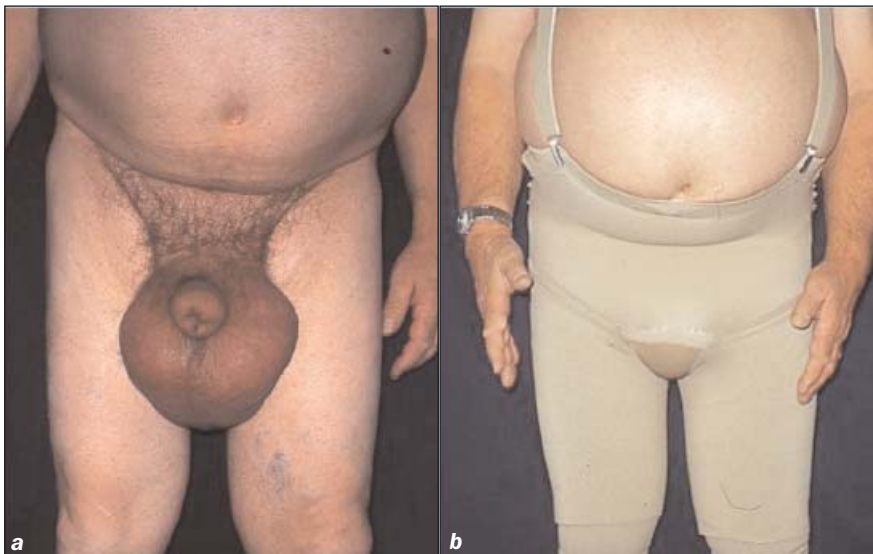

Abb. 6 Sekundäres Genitallymphödem vor der KPE Behandlung (a). Nach Behandlung mit individuell angepasster Flachstickstrumpfhose/Bermuda (b) (Aufnahmen: Dr. C. Schuchhardt, St. Blasien-Menzenschwand)

drisch eingesetzt werden, gepolstert. Durch diese vom Therapeuten mit Tapeband kaschierten Materialien (beispielsweise Rosidal® soft) werden auch höhere Drücke durch die Verwendung der elastischen Mullbinden gleichmäßig verteilt. Ein lymphologischer Kompressionsverband, gleich in welcher Region angelegt, darf nie Parästhesien oder Schmerzen verursachen (15).

Auch der lymphologische Strumpf beim Patienten mit Bein- und Genitallymphödem integriert immer auch die Kompression der unteren ventralen und dorsalen Rumpfquadranten.

Beim männlichen Patienten im Kindes- und Jugendalter mit primärem Genitallymphödem muss der verordnende Arzt beziehungsweise der behandelnde Therapeut aus juristischen Gründen unter Einbeziehung

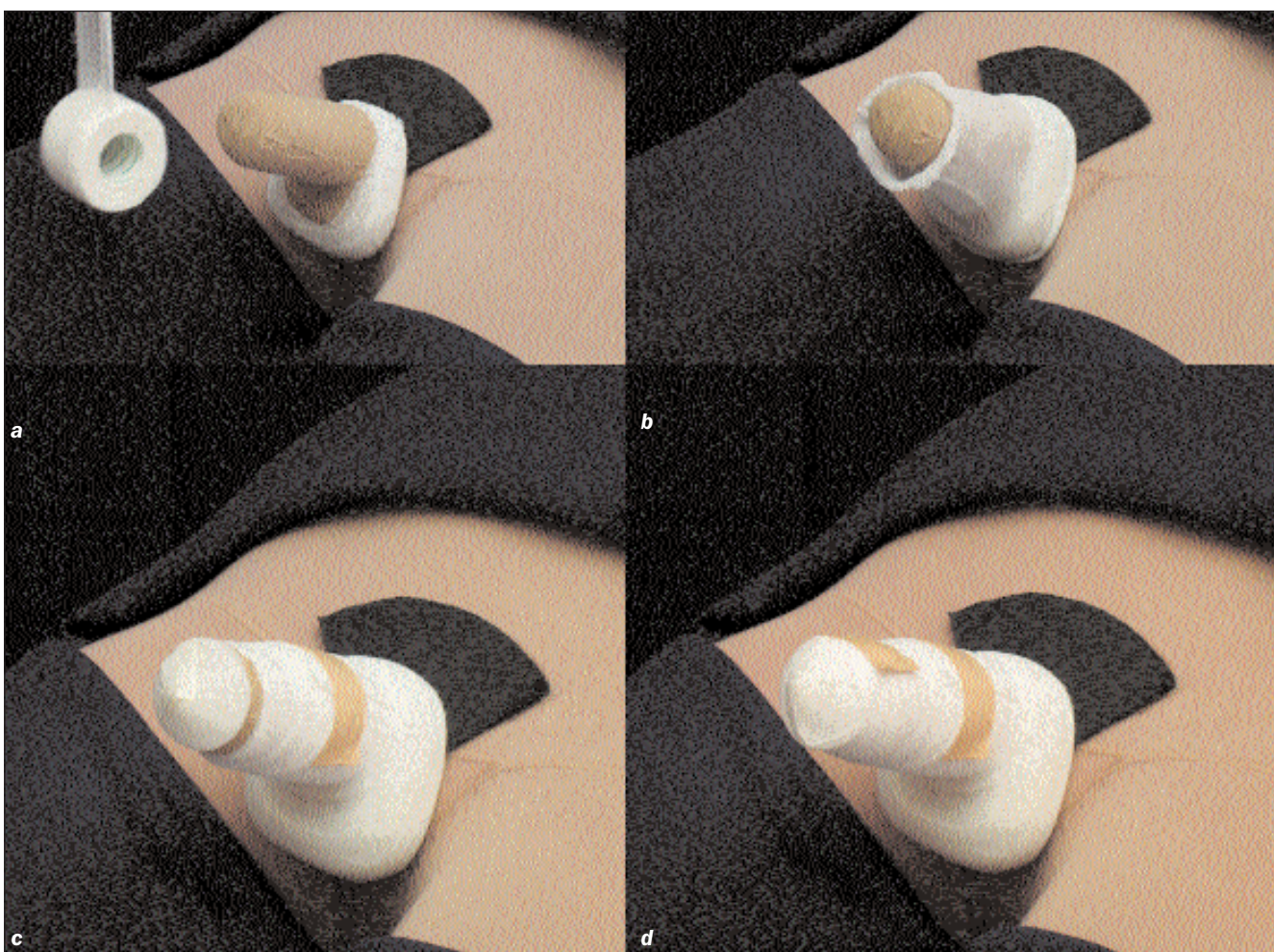


Abb. 7 Erste Stufe Skrotumverband mit kohäsiver Binde (a). Hautfreundlicher Schlauchverband (b). Vierte Stufe des Kompressionsverbandes mit Schaumstoffpolster und elastischer Mullbinde im Vorhautbereich – ist leicht vor dem Wasserlassen separat abnehmbar (c und d)

der Eltern darauf hinweisen, dass durch die notwendige Langzeitkompression und der damit verbundene kontinuierliche Temperaturerhöhung der Hoden die spätere Zeugungsfähigkeit eingebüßt werden kann. Diese Aufklärung sollte auch in schriftlicher Form vom Jugendlichen und dessen Eltern unterzeichnet werden.

Nur nach erfolgter Entstauungsphase und Absprache mit dem lymphologisch spezialisierten Arzt wird es unter Umständen möglich, die nun überschüssige skrotale Haut chirurgisch Entfernen zu lassen, um so die hohe Gefahr von Infektionen und der Reödematisierung in das schlaffe Gewebe hinein zu reduzieren.

Die Weiterbehandlung mit den Maßnahmen der Kombinierten Physikalischen Entstauungstherapie im Sinne der zweiten erhaltenden Phase ist lebenslang notwendig.

Bei weiblichen Patienten gestaltet sich die Kompressionsbehandlung des primären oder sekundären Genitallymphödems komplizierter. Zur lokalen Druckerhöhung im ödematisierten und gegebenenfalls fibrosierten Gebiet des Mons pubis und der Labien eignet sich ein anatomisch entsprechend zugeschnittenes mindestens 1 cm dickes Schaumstoffteil (zum Beispiel Komprex®). Dieses wird zusätzlich mit einem hautfreundlichen Schlauchverband und einer auswechselbaren Slipelinlage ausgestattet, so dass die Schaumstoffplatte nie in direkten Kontakt mit der Haut gerät und so immer hygienisch gehalten werden kann.

Das Schaumstoffteil darf im Schritt nur so breit zugeschnitten werden, dass ein Gehen ohne Beeinträchtigung möglich ist. Den eigentlichen Kompressionsdruck erzielt man durch eine entsprechend angemessene Kompressionsbermuda beziehungsweise Kompressionsstrumpfhose (Flachstrick), in die dieses Schaumstoffteil eingelegt wird. Zur weiteren lokalen Druckerhöhung können mehrere dieser Schaumstoffplatten verwendet werden. Zur zusätzlichen Lockerung von fibrotischen Gewebe ist es sinnvoll, in der Mons-pubis-Region zusätzliche Schaumstoffwürfel oder Streifen mit selbsthaftenden Flies auf die Innenseite der ersten Schaumstoffplatte zu fixieren.

Die Behandlung der Patienten unter ambulanten Bedingungen sollte grundsätzlich in einem abgeschlossenen Raum erfolgen, da sich nur ohne fremde Zuhörer eine für die erfolgreiche Therapie notwendige Offenheit im Gespräch entwickeln kann. Unter diesem Aspekt ist es in der Ambulanz auch häufig günstiger, wenn weibliche Patientinnen auch von weiblichen Physiotherapeuten oder Pflegekräften (beim Mann entsprechend) versorgt und behandelt werden. Unter klinischen Bedingungen kann dies häufig nicht mitberücksichtigt werden. Bei Kindern bis zum Alter von zehn Jahren ist es wichtig einen der beiden Elternteile zusätzlich in das therapeutische Prozedere einzulernen, um eine lückenlose Versorgung auch an den behandlungsfreien Tagen zu gewährleisten.

Die hier vorgestellten Formen des Lymphödems belasten den davon betroffenen Patienten physisch und psychisch in besonders hohem Maße. Die erfolgreiche Behandlung dieser Erkrankungen kann diesen Patienten viel ihrer eingebüßten Unabhängigkeit und ihres verlorenen Lebensmutes wieder zurückgeben (16)

Literatur

1. Földi M, Földi E: Therapie des Lymphödems. In Földi M, Kubik S. eds. Lehrbuch der Lymphologie für Mediziner und Physiotherapeuten. G. Fischer, Stuttgart Jena Lübeck Ulm 2005, 279-294
2. Gültig O: Das Lymphgefäßsystem. Heilberufe spezial, Ulcus cruris. Issue 2003/2004, 14-16.
3. Jungkunz W, Wörmann P, Gatzemberger R; Ambulante Betreuung lymphologischer Patienten, LymphForsch 2001; 2: 84-93
4. Gültig O: Short-term care for lymphedema pays off. European Hospital 2001; 10: 8
5. Weissleder H, Schuchhardt C, Pritschow H: Lymphödem nach malignen Tumoren im Kopf-Halsbereich. In: Weissleder H, Schuchhardt C (eds.) Erkrankungen des Lymphgefäßsystems. 3. Aufl. Viavital, Köln 2000; 222-230
6. Bräuer B, Koscielny S, Sonnefeld U: Einfluss der Manuellen Lymphdrainage auf die Lebensqualität von Patienten mit Kopf-Halstumoren. Lymphologie gegen Ende des 20. Jahrhunderts. Lymphologica 1999, Kongressband, Shaker Verlag, Herzogenrath 1999, 128
7. Strössenreuther RHK, Dax J, Emde C: Erfolgreich entstauen durch kombinierte Therapie, MMW Fortschr Med 2004; 146: 26-33
8. Schmitz R: Grundlagen der Kompressionstherapie, Lymphologica 1987, Kongressband, Perimed Fachbuch-Verlagsgesellschaft mbH,

- 1988, 115-119
9. Eisenhut C: Das Brustödem nach Tumorektomie. Lymphologica Jahresband 1998. Kagerer Kommunikation, Bonn 1998; 203-204
10. Hrinle P, Földi E: Lymphödem des weiblichen Genitale. Lymphologica Jahresband 1998. Kagerer Kommunikation, Bonn 1998; 17
11. Földi E: Genitallymphödeme aus klinischer Sicht. Lymphologica Jahresband 1998. Kagerer Kommunikation, Bonn 1998; 15
12. Süßle M: Die Behandlung des Genitallymphödems bei der Frau. Lymphologica Jahresband 1998. Kagerer Kommunikation, Bonn 1998; 205-207
13. Thoma, H., Behandlung des Genitallymphödems / Unterbauchlymphödems beim Mann. Lymphologica Jahresband 1998. Kagerer Kommunikation, Bonn 1998; 208-209
14. Weissleder H, Schuchhardt C, Pritschow H: Pathophysiologie des Lymphgefäßsystems Grundlagen. In: Weissleder H, Schuchhardt C (eds.) Erkrankungen des Lymphgefäßsystems. 3. Aufl., Viavital Verlag, 2000; 35-48
15. Klose G et al.: CDT treatment of genitallymphedema. Workshops, Abstract Booklet, 19. International Congress of Lymphology, International Society of Lymphology. Freiburg 2003; 28
16. Gültig O: Einführung in die Lymphologie – Manuelle Lymphdrainage – Bestandaufnahme, Grundlagen, Untersuchungsergebnisse, Physiotherapie. med 2004; 1: 5-13

Korrespondenzadresse

Oliver Gültig
 Lymphologic® med. Weiterbildungs
 GmbH
 Fachlehrer für ML/KPE
 Im Neurod 2
 63741 Aschaffenburg
 lymphologic@t-online.de